

Prípad SD-IAP 839

Referuje: MUDr. Pavol Slávik

ÚPA JLF UK a UNM Martin

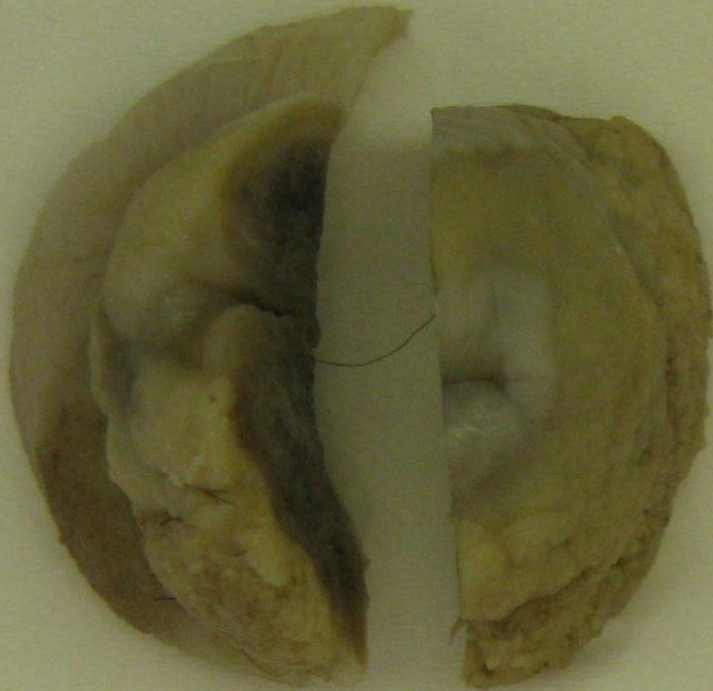Martinský bioptický seminár, 10-11. november 2023
Martin

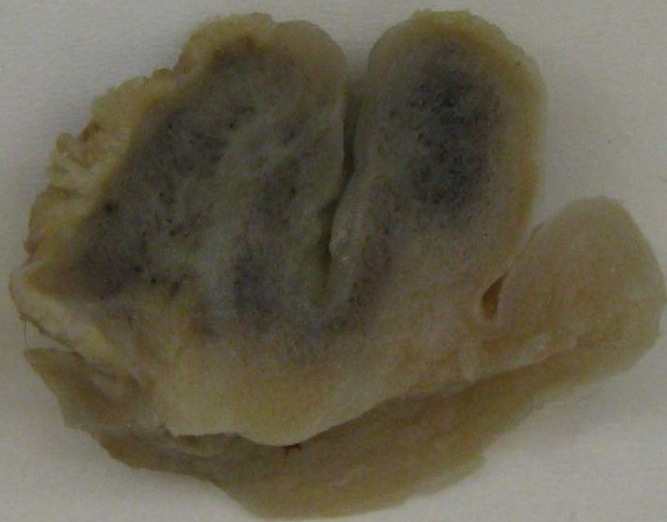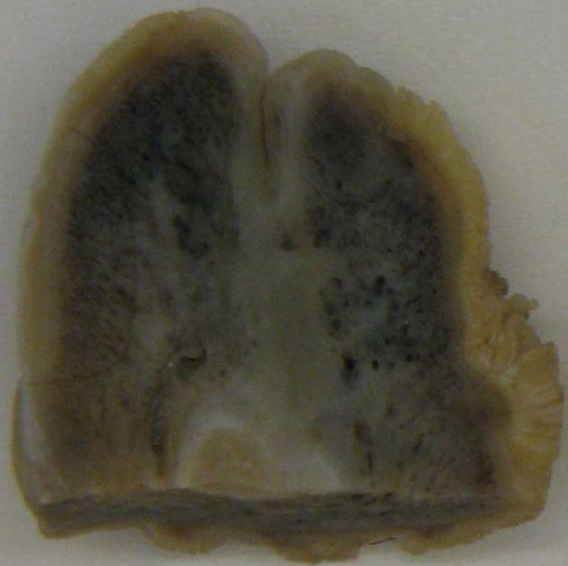Klinické údaje

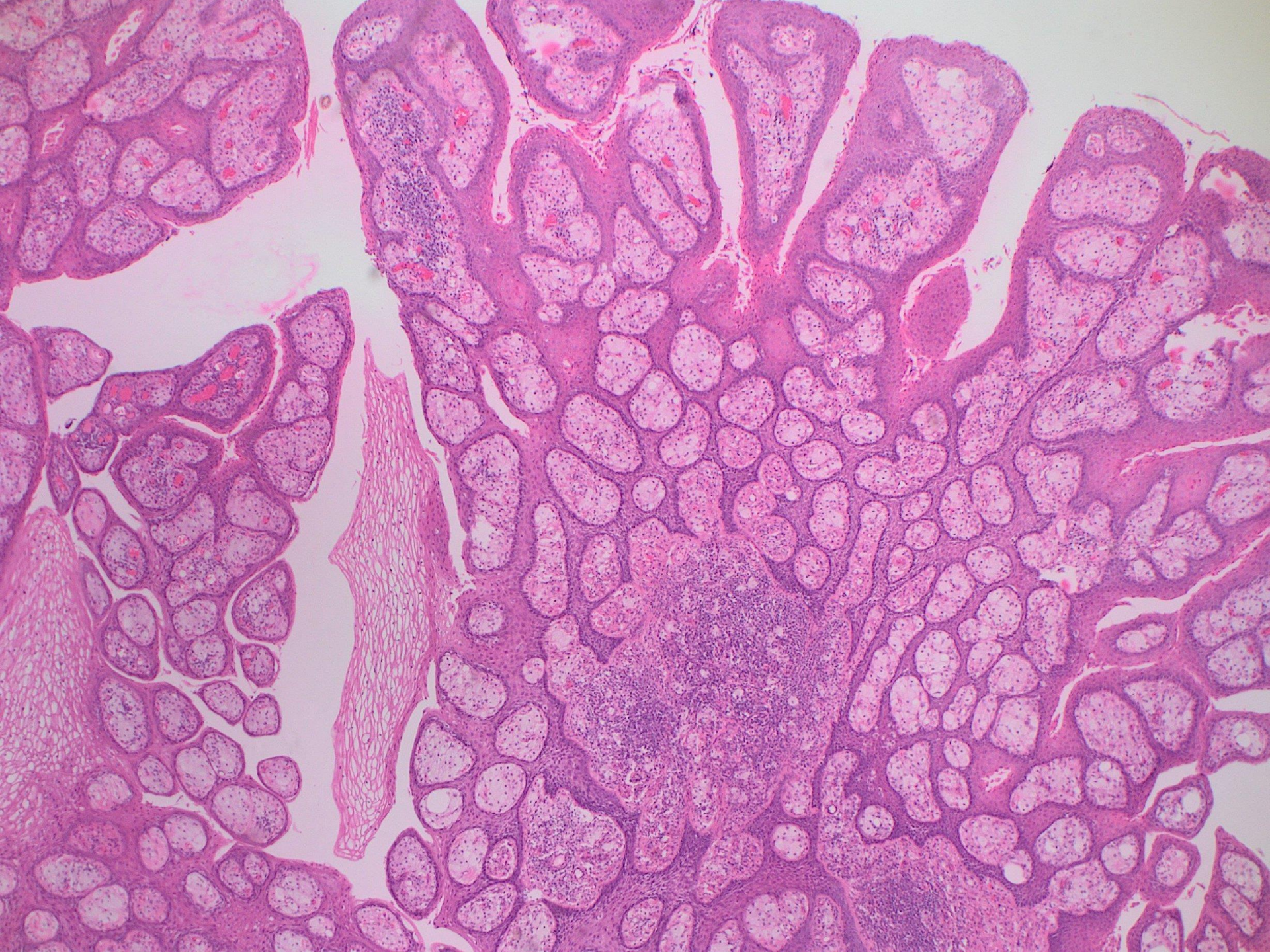- 66 ročný muž s nádorom glans penis
- **Makroskopický nález** : resekát dĺžky 4 cm, povrch glansu smerom od sulcus coronarius jemne papiliformný, na reze vrstva papíl nažltlej farby, ostro ohraničená od spodiny

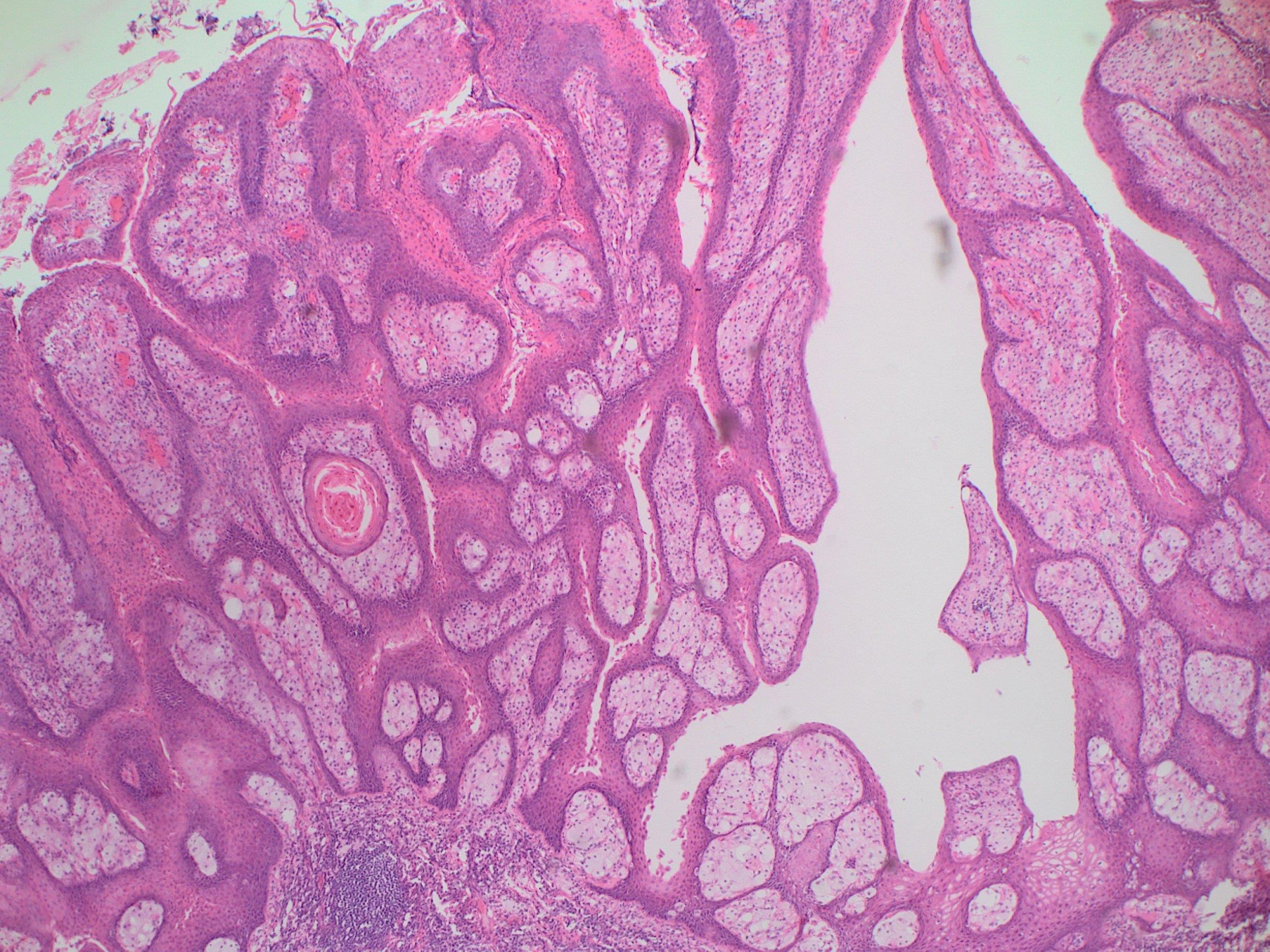
Klinická dg.:

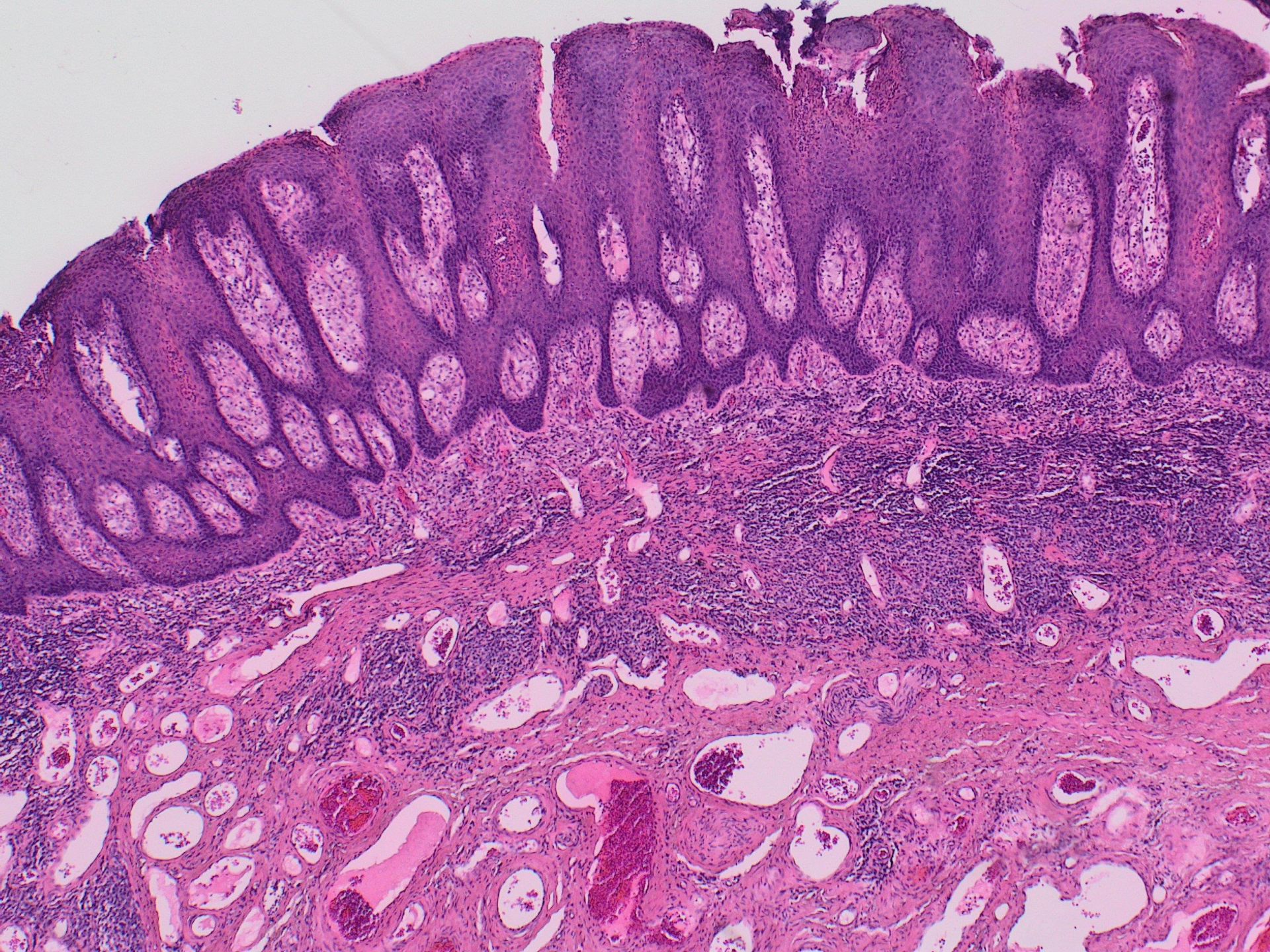
- Zhubný nádor žalud'a penisu

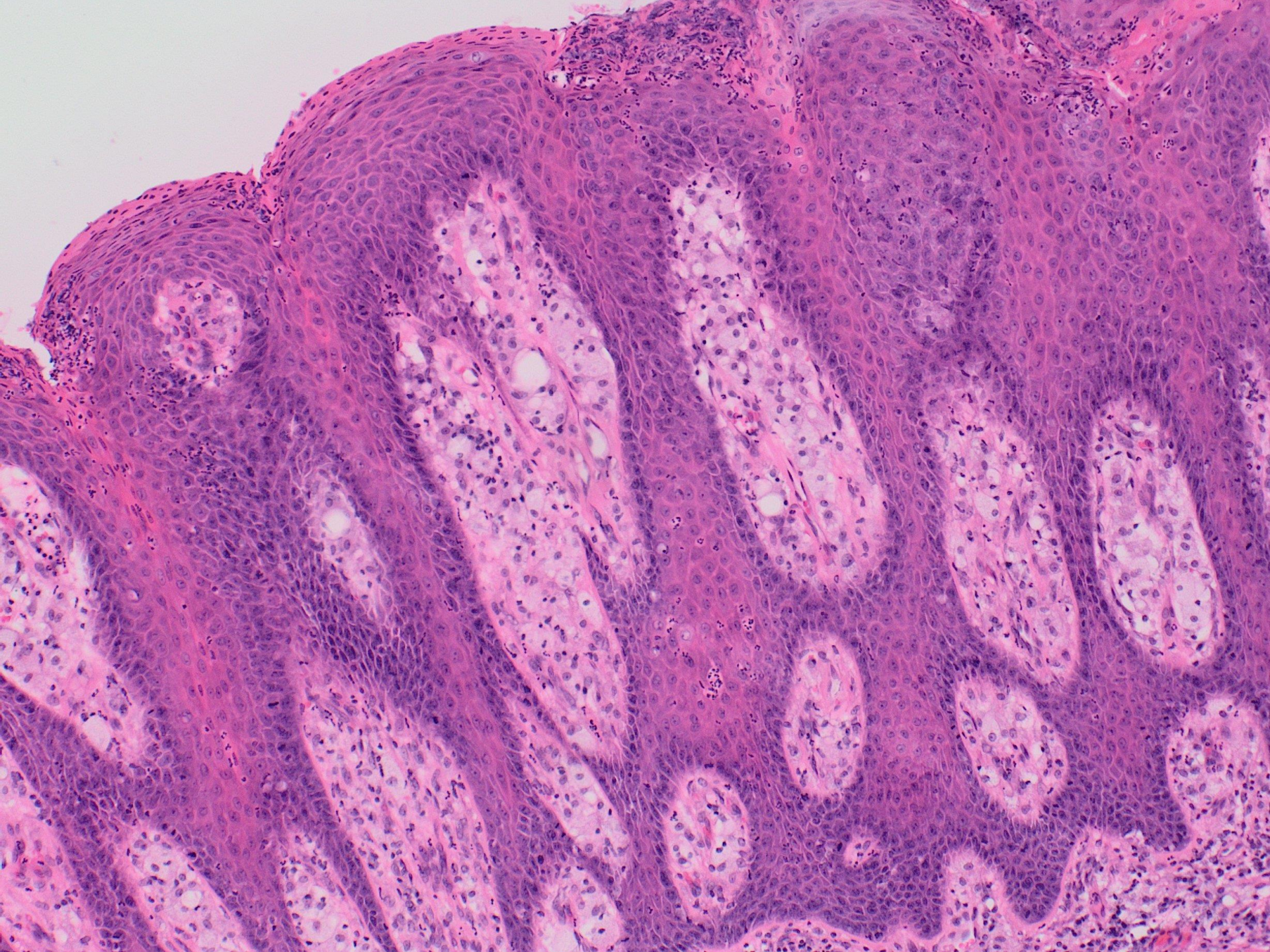


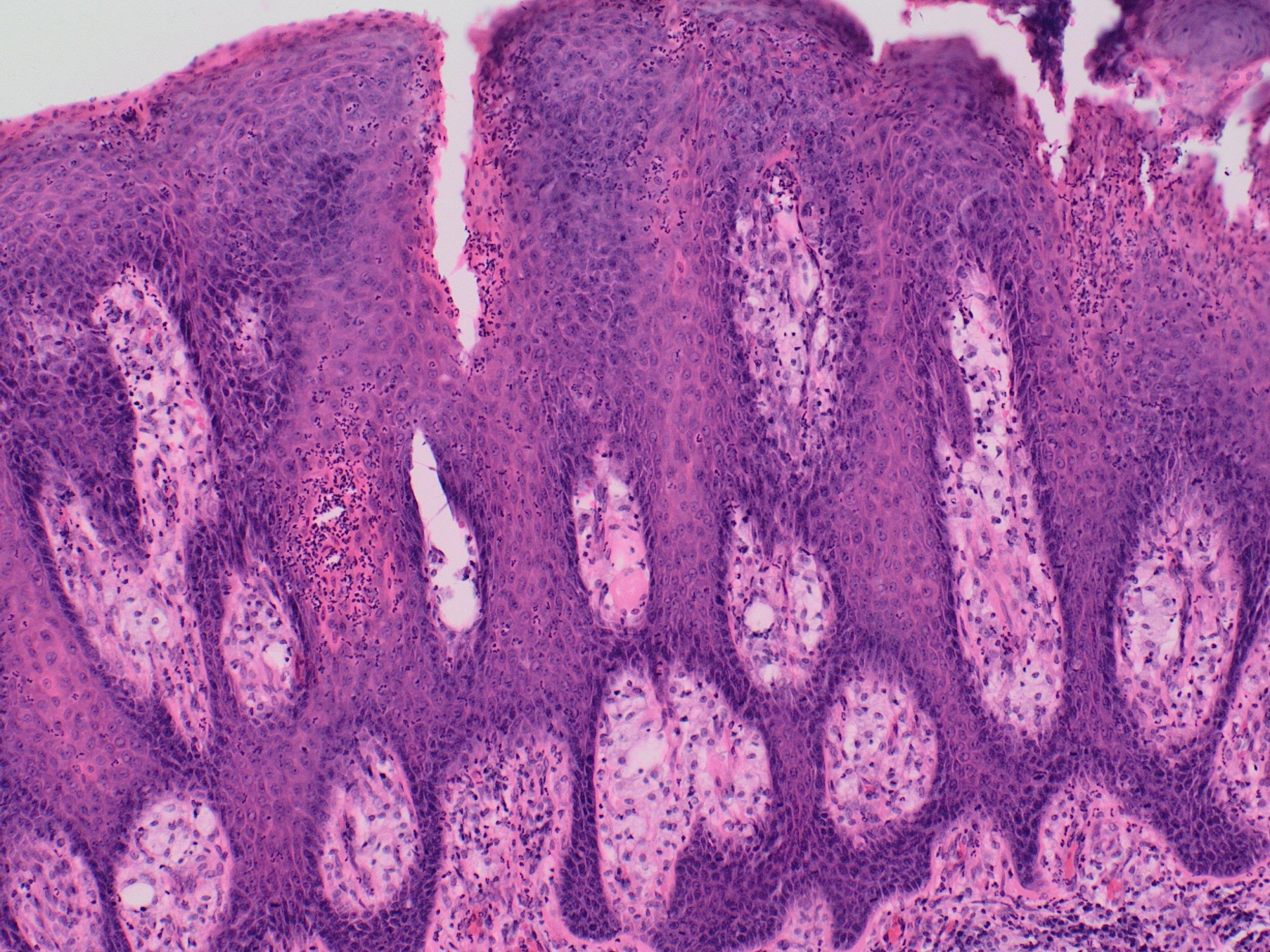


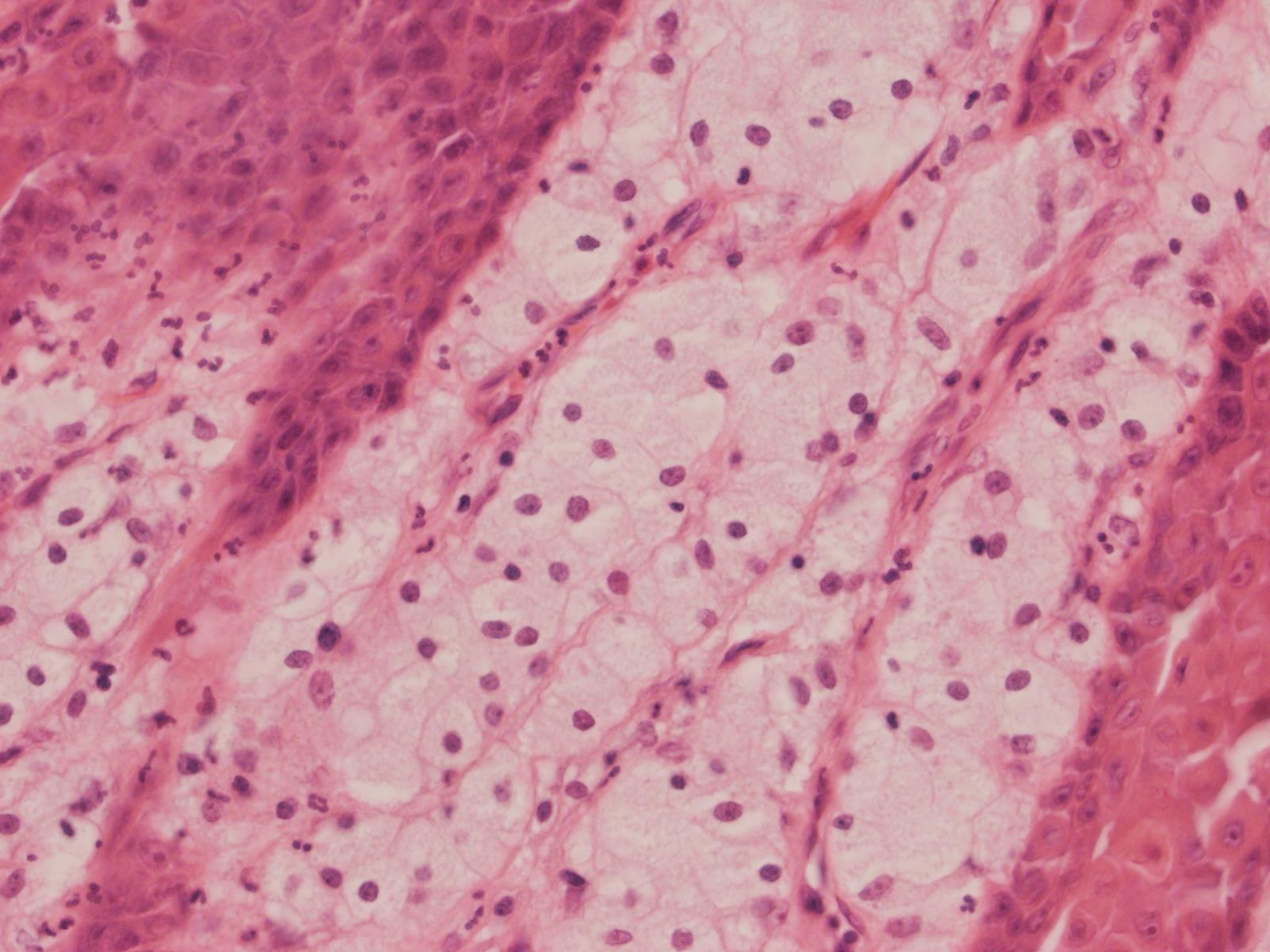




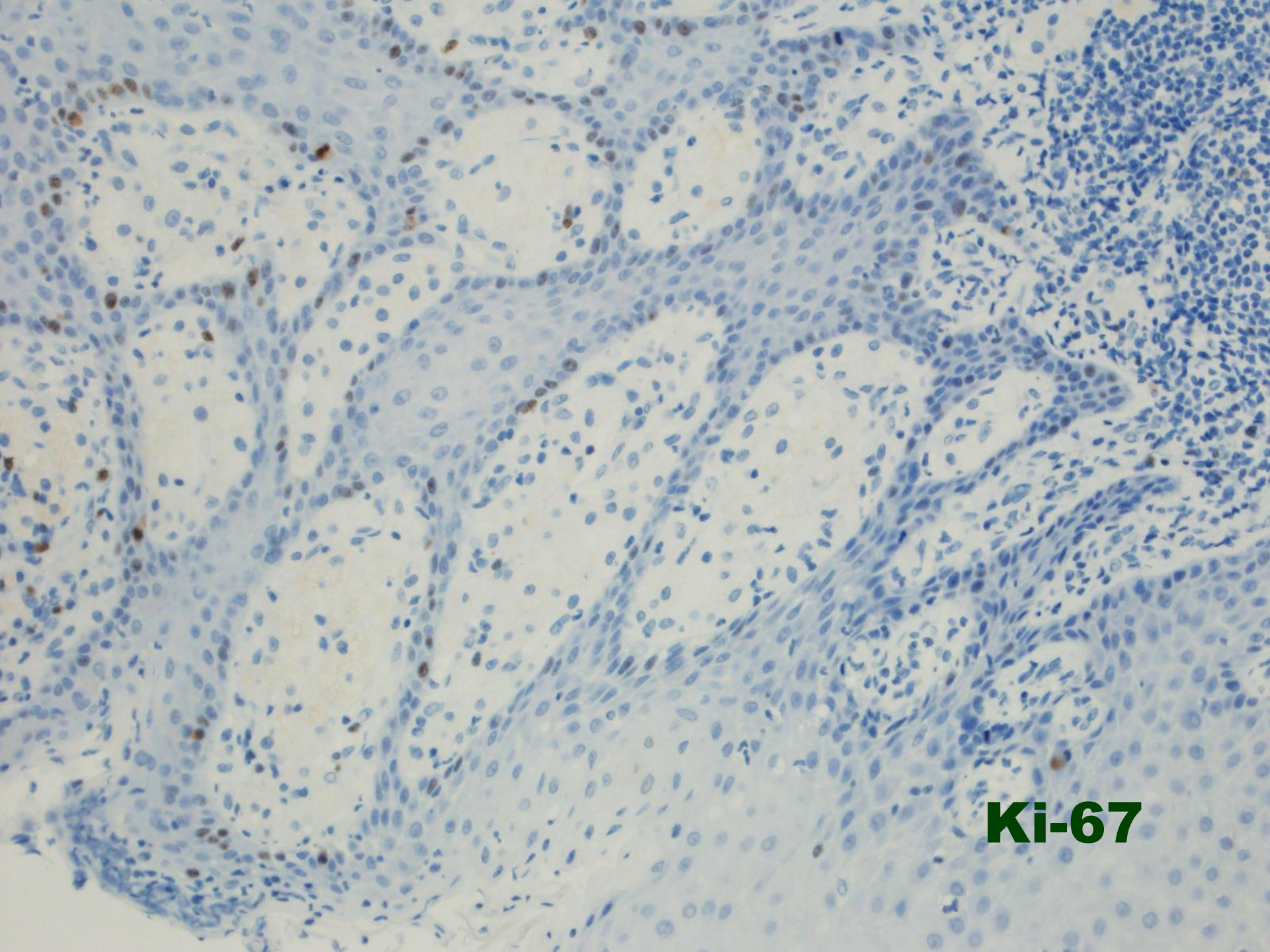




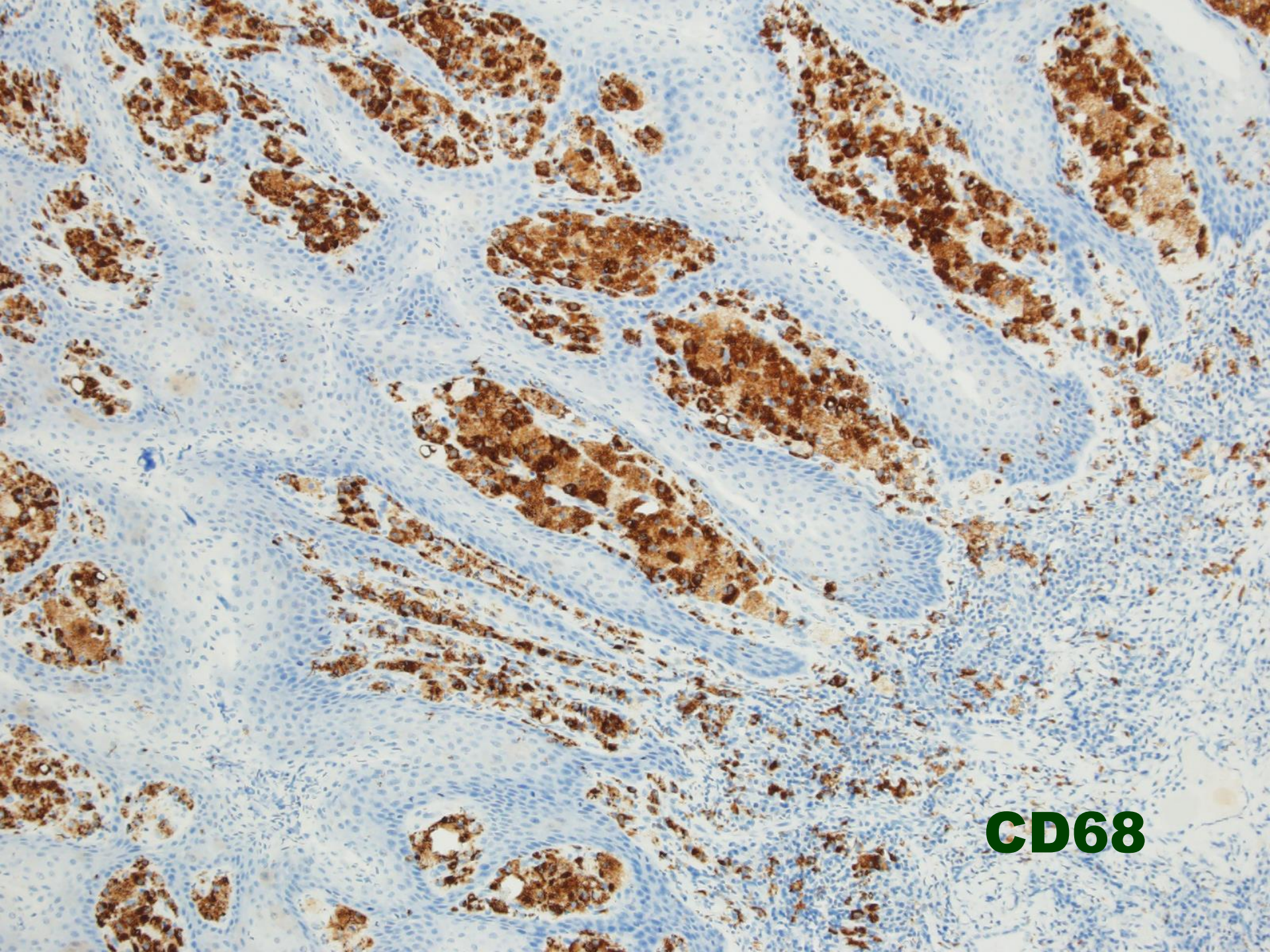




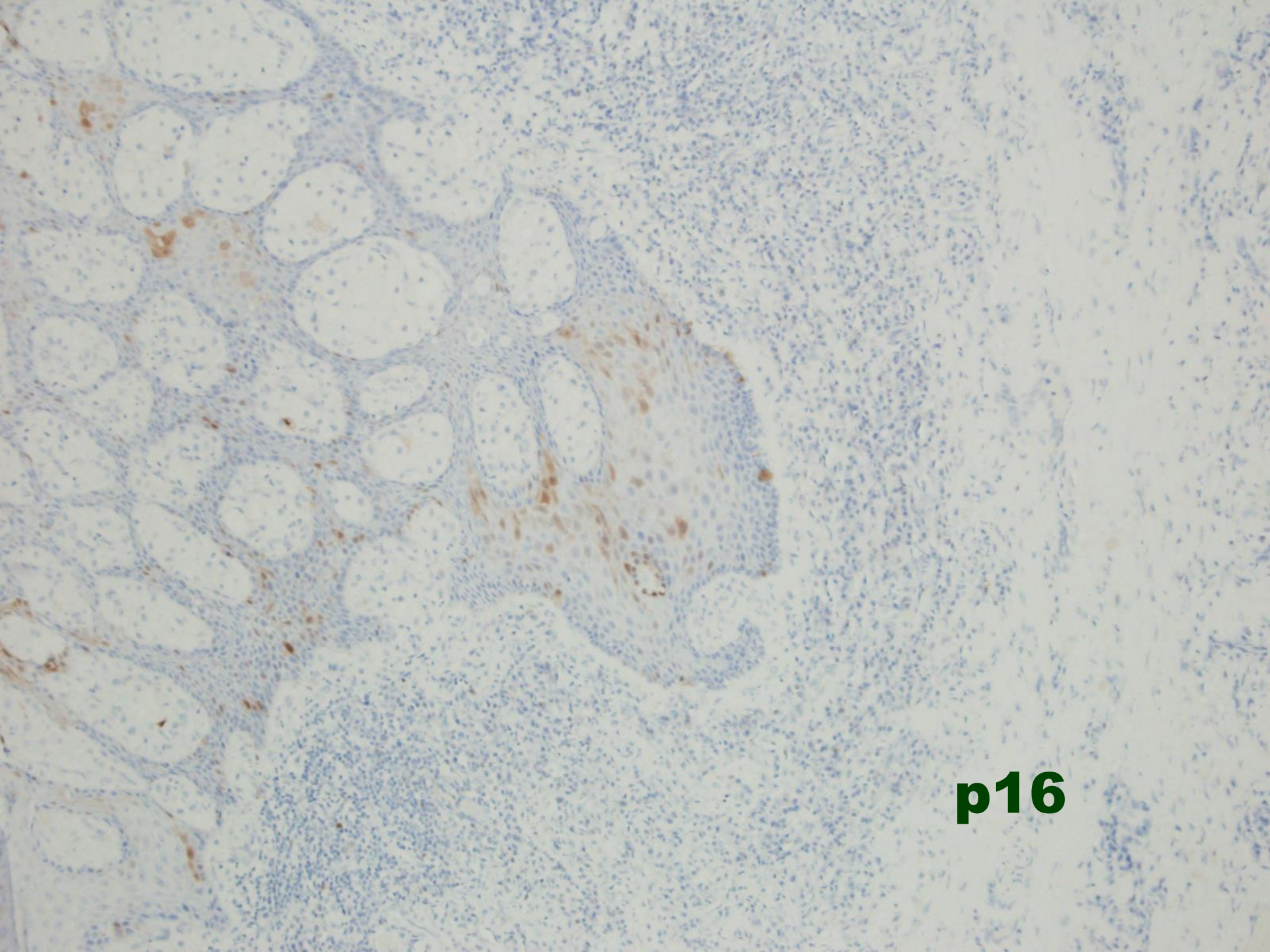




Ki-67



CD68



p16



Veruciformný xantóm

Epidemiológia

- Zriedkavá nenádorová verukózna lézia
- 1971 (Schafer) – lézia sliznice dutiny ústnej
- najčastejší výskyt v strednom veku, M > Ž
- Ústna dutina - gingiválny okraj, žuvacia oblasť
- skrótum, penis, vulva, perineum – VEGAS
- Iné – análny reg., nos, ucho, predlaktie, DK

Etiológia

- Nejasná
- Lokálna iritácia
- Zápal a trauma s degradáciou keratinocytov
- HPV asociácia ?
- Koexistencia so zápalovými kožnými ochoreniami (pemphigus vulgaris, lichen planus, discoid lupus erythematoses)
- Nie je asociovaná s poruchami lipidového metabolizmu

Makroskopicky

- Variabilný vzhľad:
- Verukózne, polypoidné, papilomatózne, sesilné

Histológia

- verukózna epidermálna akantóza, papilomatóza a hyperkeratóza
- uniformné pretiahnuté „rete ridges“
- agregáty veľkých penovitých histiocytov (makrofágy vyplnené lipidmi) vypĺňajúce pretiahnuté dermálne papily
- neutrofily v stratum corneum, exocytóza
- bohatý zápalový infiltrát v submukóze
- cievnatá papilárna dermis
- bez atypií keratinocytov

Diferenciálna diagnostika

- Verruca vulgaris
- Seboroická keratóza
- Condyloma accuminatum
- VIN
- Bowenoidná papulóza
- Granular cell myoblasóm
- Verukózný karcinóm
- Erythroplasia Queirath

Diskusia

- Dobrá prognóza
- Liečba chirurgickou excíziou
- Zriedkavo rekuruje

Literatúra

- **Bostwick David G. Urologic Surgical Pathology. Second edition, Mosby Elsevier 2008.**
- **Mahul B. Amin, David J. Grignon, John J. Srigley, John N Eble, : Urological Pathology, 2014 by Lippincot Williams a Wilkins a Wolters Kluwer .**
- **Verruciform xanthoma of the penis: A rare benign lesion that simulates carcinoma, Arch Ital Urol Androl. 2016 Dec 30;88(4):284-285.**
- **Verruciform xanthoma: A view on the concepts of its etiopathogenesis
J Oral Maxillofac Pathol. 2013 Sep-Dec; 17(3): 392–396.**

Ďakujem za pozornosť

„Pán doktor, hovoril som obrezat', nie odrezat'“